

## Nagelaufbau

Das eigentliche Nagelwachstum findet in der **Matrix** statt (Nageltasche bis Lunula). Dort werden die Zellen gebildet. Die **Lunula** erscheint weißlich. Die helle Farbe erklärt sich durch ein schwächer ausgeprägtes Kapillarnetz, eine starke Zellkernteilung (Mitose) und intrazelluläre Keratohyalinansammlungen. Im Anschluss an die Lunula beginnt das **Nagelbett** (Lederhaut) das bis zum **Hyponichium** reicht. Der wachsende Nagel wird über dem Hyponichium (Häutchen unter dem freien Nagelende) vorgeschoben. Seitlich begrenzt wird der Nagel durch den Nagelwall (**Perionychium**). Das dorsale Perionychium bildet ein epitheliales Häutchen (**Kutikula** oder Nagelhäutchen). Dieses haftet nur locker an der Nageloberfläche und dichtet die Nageltasche ab. Die Nageloberfläche ist glatt und ihre Farbe ist rosa (Durchscheinen des Kapillarnetzes).

### Nagelschichten:

**Dorsalnagel** – oberer Teil der Nagelplatte --> flachere, dichter geschichtete und stärker längsgestreckte Zellen

**Intermediärnagel** – mittlerer Teil der Nagelplatte --> dickere Schicht mit mehr kubischen Zellen

**Ventralnagel** – Unterseite der Nagelplatte --> lockere, unregelmässig gelagerte kernlose Zellen

Größe und Dicke des Nagels ist abhängig von Person (individuell), Alter und je nach Fingerglied oder Fußzehe.

Das Wachstum des Nagels ist abhängig vom Ausmaß der Neubildung von Nagelzellen in der Matrix. Das Nagelwachstum wird beeinflusst durch:

- Alter
- Durchblutung
- Ernährung
- Mechanische Belastung

Fingernagel: 2,1 – 9,1 mm pro Monat

Fussnagel: ca. 3 mm pro Monat

Für die Erneuerung einer kompletten Nagelplatte der Großzehe rechnet man mit ca. 9 -12 Monaten.

Ursachen von Wachstumsstörungen:

- anlagebedingt
- Folgen von Krankheitsprozessen
- schädigende Substanzen oder Ereignisse (Gifte, Medikamente, Chemikalien, Traumata)

Die Veränderung wächst von proximal nach distal und wenn die Schädigung in der Matrix stattfand wird sie erst im sichtbaren Nagelteil für das Auge erkennbar.

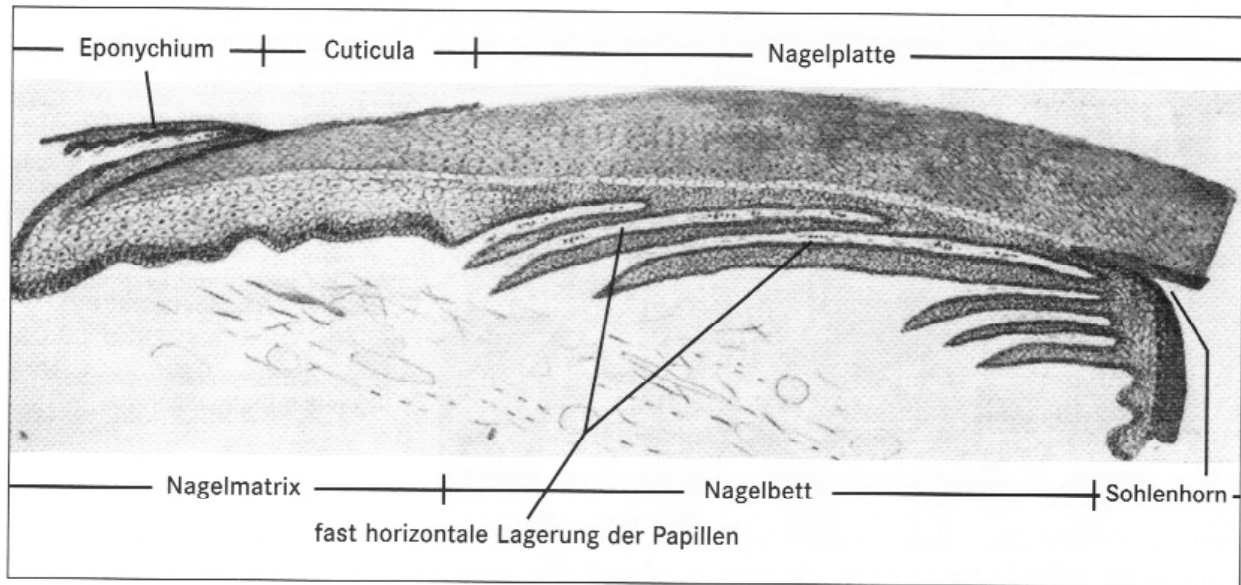
Diagnostik von Nagelveränderungen:

- Anamnese
- Beobachtung
- Befall eines oder mehrerer Nägel
- asymmetrischer Befall (meist lokales Geschehen)
- symmetrischer Befall (meist allgemeine Störung)

Inspektion:

- Lupe
- Lampe
- Stift
- mikroskopische Untersuchung
- kulturelle Untersuchung

## ■ Schematische Darstellung des Nagels



**Eponychium** – die auf dem Nagel liegende Hautschicht

**Cuticula** – Nagelhäutchen

Der sichtbare Teil des Nagel beträgt etwa 2/3 des gesamten Nagels.

Aplasie: Fehlen eines Organs

Hypoplasie: Unterentwicklung eines Organs

Dysplasie: Abweichung der Struktur vom normalen Bild